

АСТАНИН  
Константин Михайлович  
Профессор, доктор медицинских наук,  
хирург-имплантолог, ортопед  
г.Пятигорск

## Клинический случай

# УДАЛЕНИЕ И ОДНОМОМЕНТНАЯ ИМПЛАНТАЦИЯ С ПЛАСТИКОЙ ЛУНКИ.

**GENOSS**

For Patients & Doctors

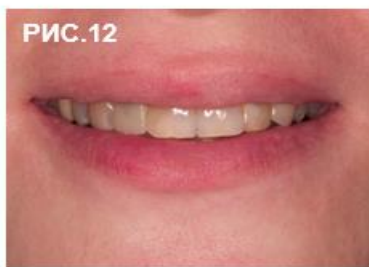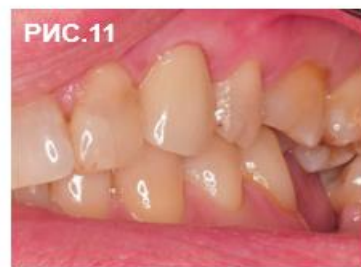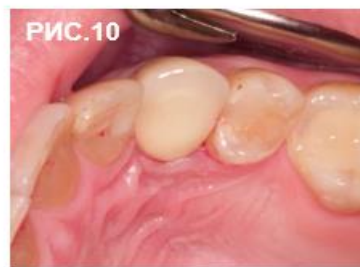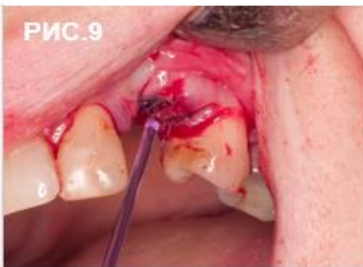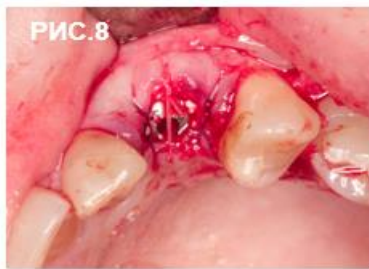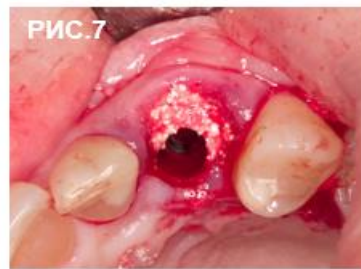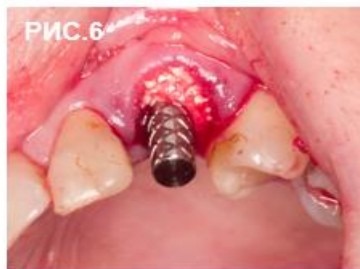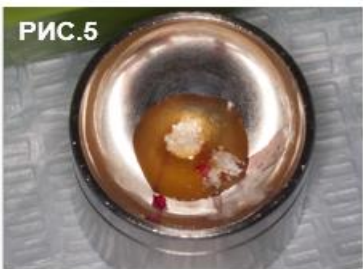
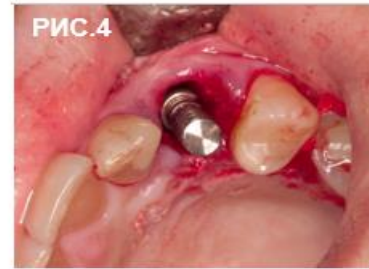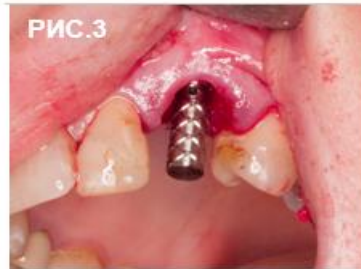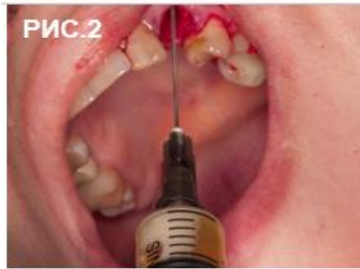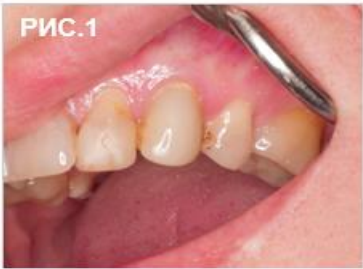Collagen Membrane

**OSTEON™** Collagen

**OSTEON™ II**



## Клинический случай



1. Пациентке 30 лет.  
Зона дефекта.
2. Удаление 23 зуба и введение в лунку APRF.
3. Установка имплантата Dentium (боковая проекция).
4. Установка имплантата Dentium (окклюзионная проекция).
5. В емкости MCT OSTEON Collagen + APRF
6. Пластика лунки с OSTEON Collagen (фото с пином параллельности).
7. Пластика лунки с OSTEON Collagen (фото без пина параллельности).
8. Установка короткого формирователя, швы.
9. Нанесение цианоакрилатного адгезива.
- 10-12. Окончательная ортопедическая конструкция.