

АСТАНИН
Константин Михайлович
Профессор, доктор медицинских наук,
хирург-имплантолог, ортопед
г.Пятигорск

Клинический случай

ОТКРЫТЫЙ СИНУС-ЛИФТИНГ
С ИСПОЛЬЗОВАНИЕМ МАГНИТНЫХ ФРЕЗ МСТ.
НКР OSTEON II, COLLAGEN MEMBRANE.
УСТАНОВКА ИМПЛАНТАТОВ DENTIUM.

GENOSS

For Patients & Doctors

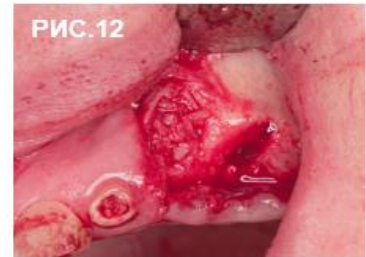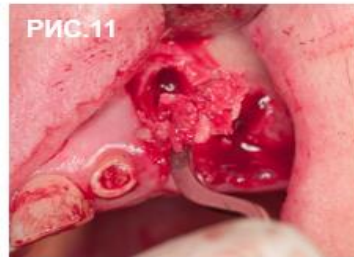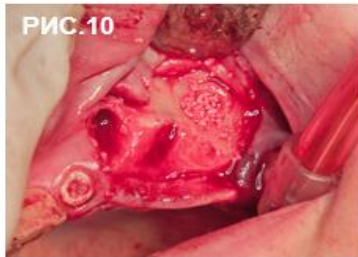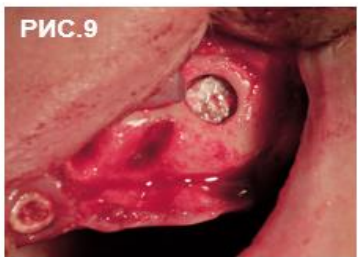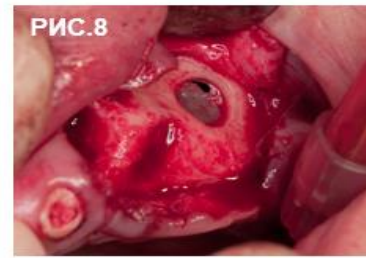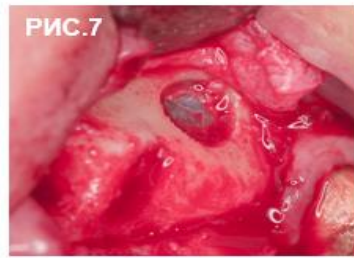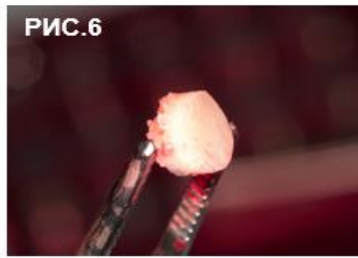
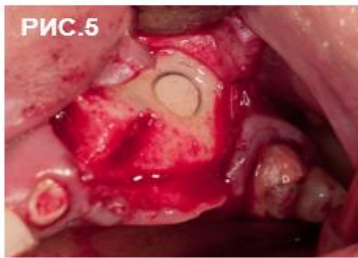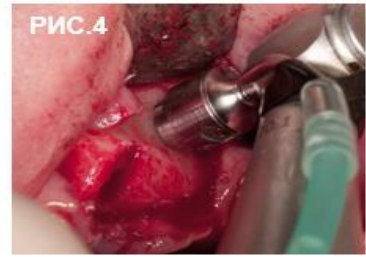
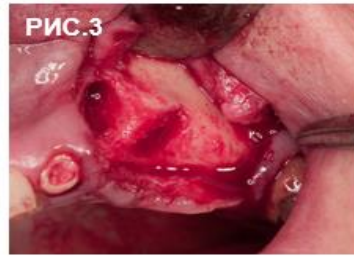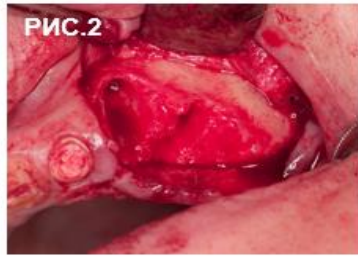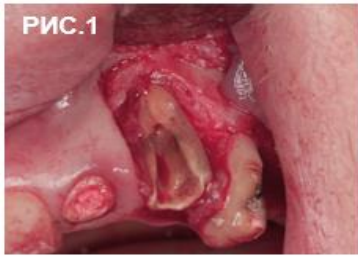Collagen Membrane

OSTEON™ Collagen

OSTEON™ II



Клинический случай



1. Пациентке 61 год. Зона дефекта.

2-3. Удаление 23 и 24 зубов.

4-7. Формирование латерального окна магнитной фрезой МСТ.

8. Перфорация мембраны Шнайдера при ее отслаивании.

9. Перфорированная слизистая

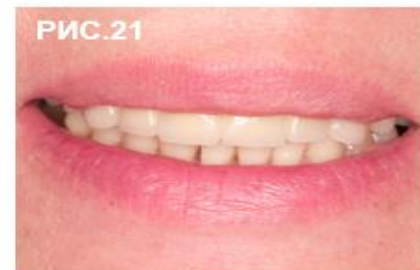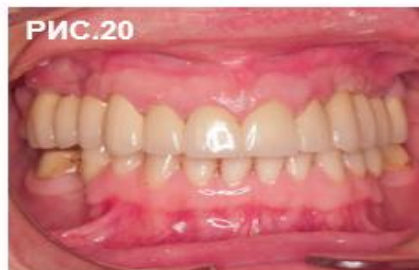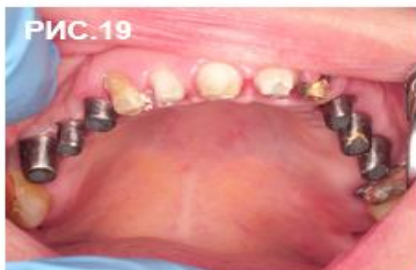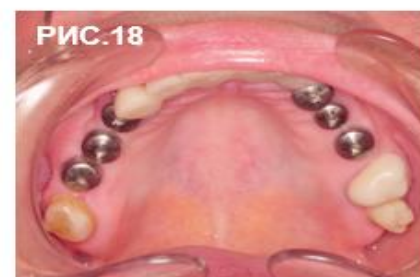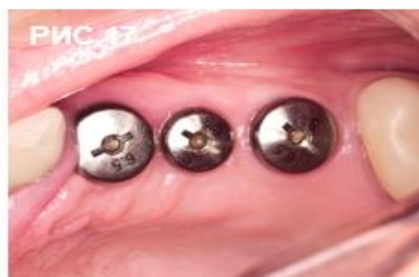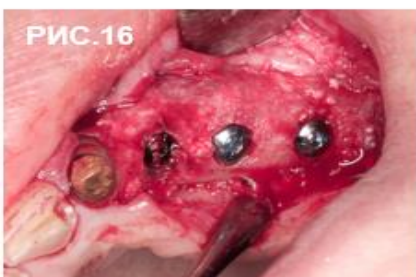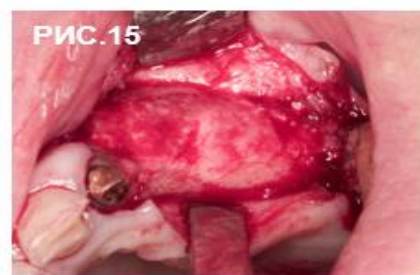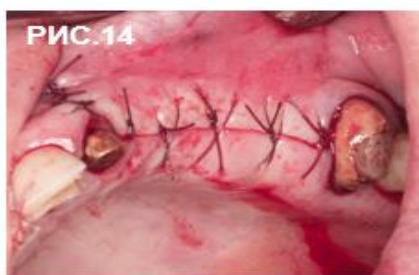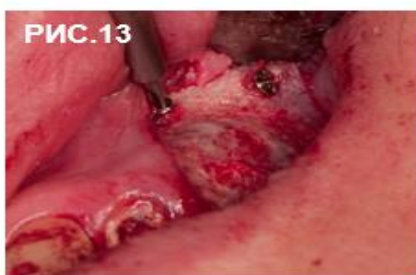закрита Collagen Membrane.

10. Аугментация верхнечелюстной пазухи носа с применением Osteon II, размер гранул 1-2.

11-12. Заполнение лунок удаленных зубов аутокрошкой, полученной с использованием костного скребка и магнитной фрезой МСТ.

NB! Продолжение клинического случая на следующей странице.

Клинический случай



13. Закрытие зоны дефекта Collagen Membrane, фиксация ее винтами МСТ.

14. Мобилизация лоскута, швы.

15. Через 5 месяцев скелетированная кость.

16. Установка имплантатов Dentium.

17. Формирователи установлены.

18-19. Фото перед фиксацией постоянной конструкции (в области установленных имплантатов зафиксированы обтачиваемые абатменты)

20-21. Окончательный вид ортопедической конструкции.