

АСТАНИН  
Константин Михайлович  
Профессор, доктор медицинских наук,  
хирург-имплантолог, ортопед  
г.Пятигорск

## Клинический случай

# НКР С ПРИМЕНЕНИЕМ OSTEON COLLAGEN.

**GENOSS**

For Patients & Doctors

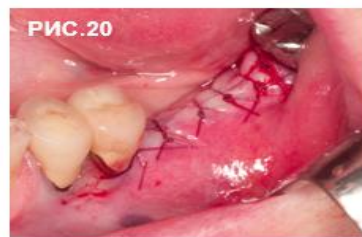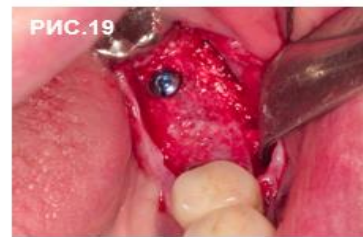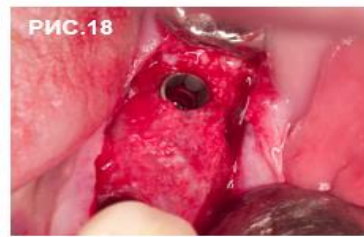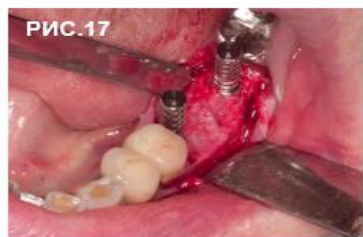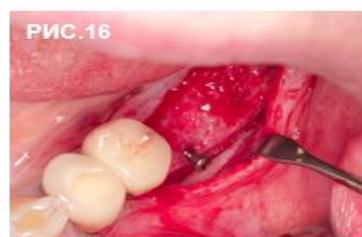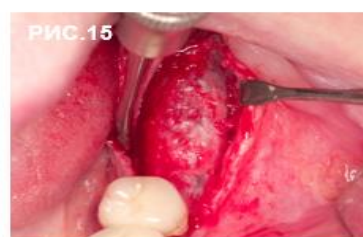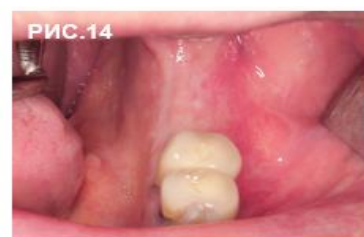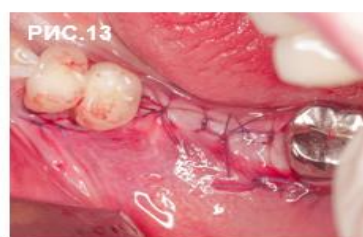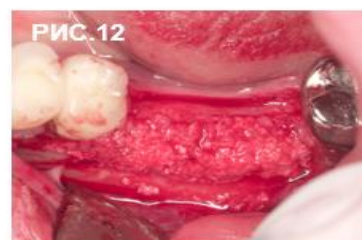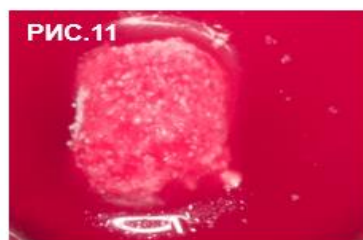

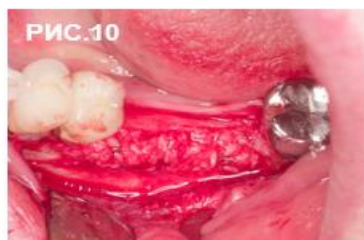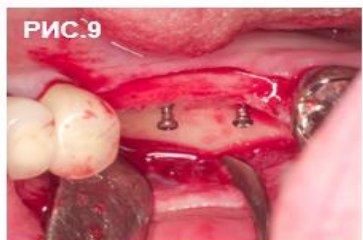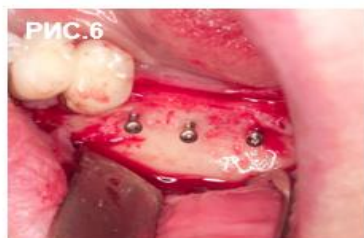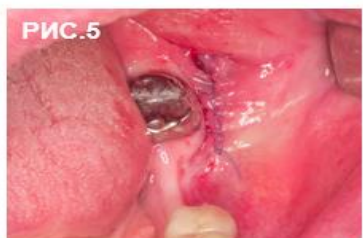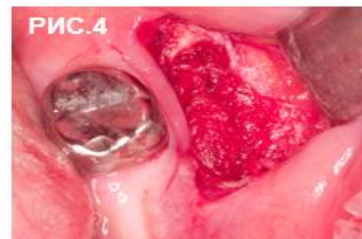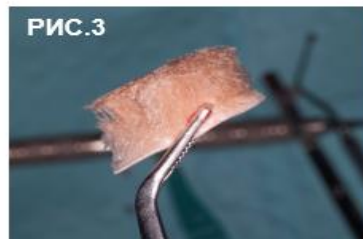
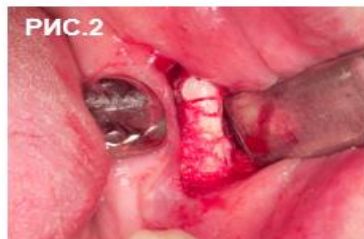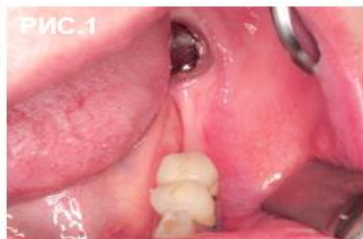Collagen Membrane

**OSTEON™** Collagen

**OSTEON™ II**



## Клинический случай



1. Пациентке 48 лет. Зона дефекта.
2. Забор аутокостного блока трепанами Dentium в ретромолярной области.
3. Коллагеновая губка.
4. Закрепление донорской зоны коллагеновой губкой.
5. Наложение швов в донорской зоне.
6. Установка тентовых винтов (Jeil) в области отсутствующих 36 и 37 зубов.
7. Закладка аутоблока в костную мельницу МСТ.
8. Готовый аутографт в барабане мельницы.
9. Подготовка области дефекта к проведению НКР.
10. Внесение аутокостной крошки в область 36 и 37 зубов.

11. Подготовка Ostein Collagen .
12. Внесение Ostein Collagen в область дефекта.
13. Мобилизация, швы.
14. Толщина гребня восстановлена.
15. Через 6 мес. скелетированная кость.
16. Удаление тентовых винтов. Сложность с их удалением, один из винтов пришлось высверливать.
17. Фото с пирами параллельности.
18. Установка имплантатов Dentium.
19. Закрепление Ostein Collagen бокового дефекта после удаления тентового винта.
20. Мобилизация лоскута, швы.