

АСТАНИН
Константин Михайлович
Профессор, доктор медицинских наук,
хирург-имплантолог, ортопед
г.Пятигорск

Клинический случай

НКР АЛЬВЕОЛЯРНОГО ГРЕБНЯ
С ПРИМЕНЕНИЕМ OSTEON COLLAGEN.
УСТАНОВКА ИМПЛАНТАТОВ DENTIUM.

GENOSS

For Patients & Doctors

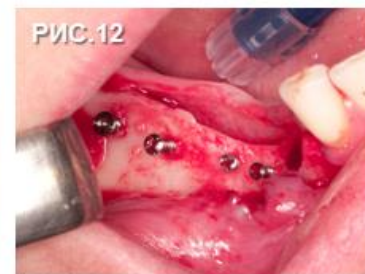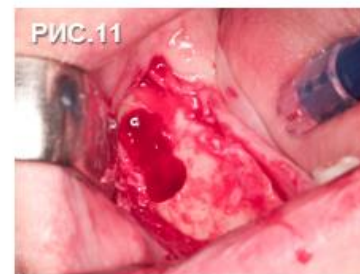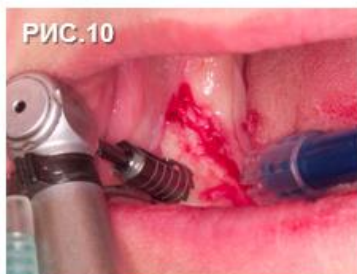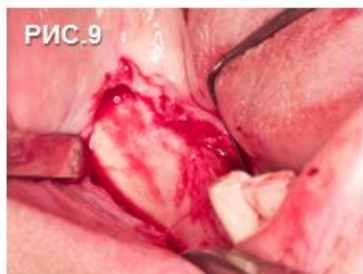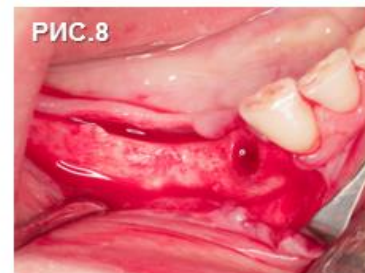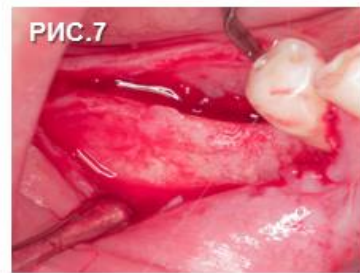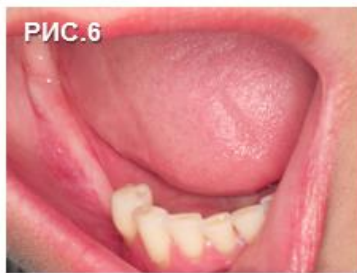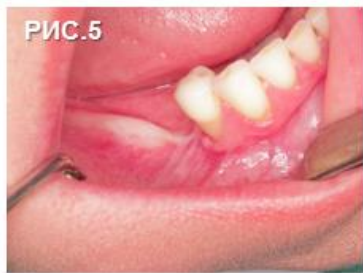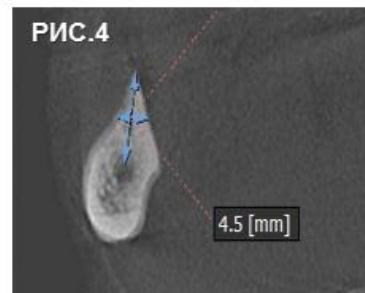
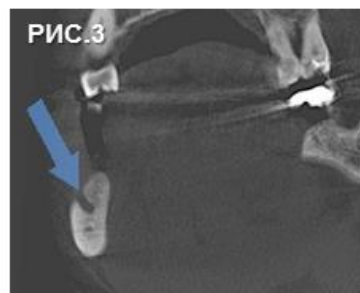
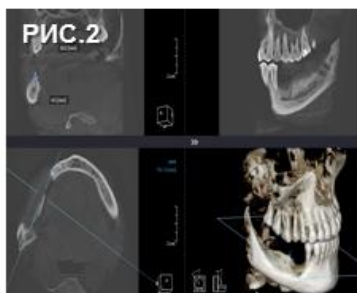
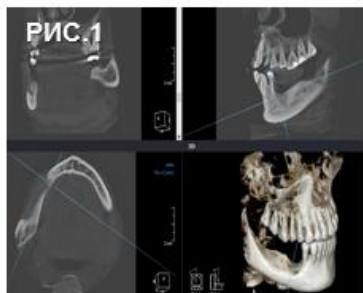
Collagen Membrane

OSTEON™ Collagen

OSTEON™ II



Клинический случай



1-4. Обзор дефекта по КЛКТ.

5. Пациентке 46 лет. Зона дефекта (вестибулооральная проекция).

6. Зона дефекта (окклюзионная проекция).

7. Отслойка слизистонадкостничного лоскута в области отсутствующих 45, 46, 47 зубов.

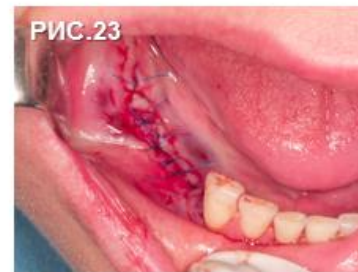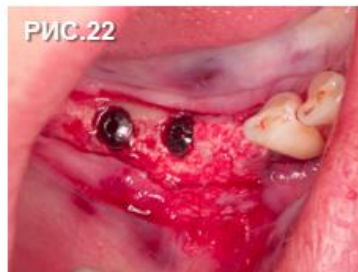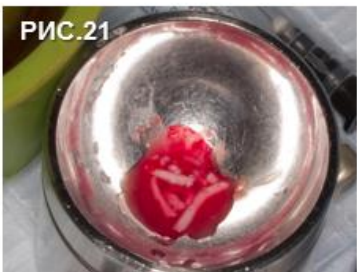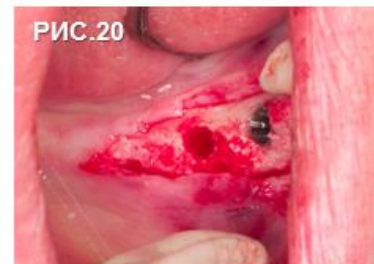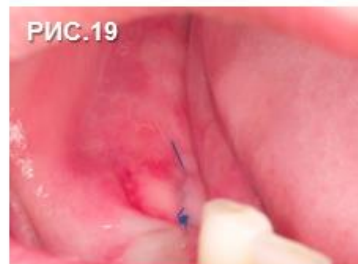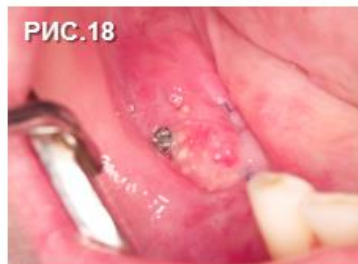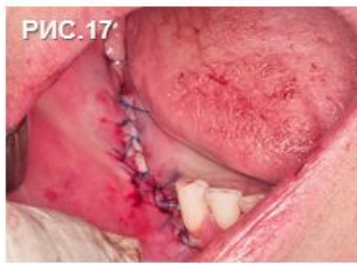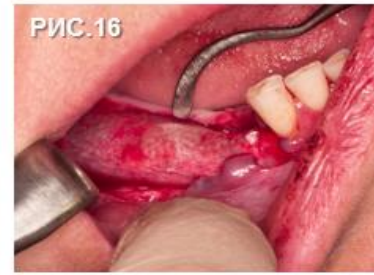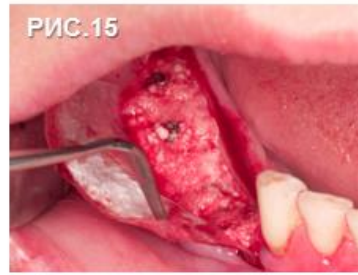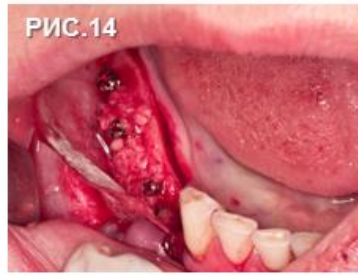8. Удаление 44 зуба.

9-11. Забор аутографта трепанационной фрезой Dentium.

12. Установка тентовых винтов МСТ.

NB! Продолжение клинического случая на следующей странице.

Клинический случай



13. Размолотый в однородную массу аутографт в барабане костной мельницы MCT.

14. Сформированный карман Collagen Membrane заполнен аутокостной стружкой.

15. Поверх аутографта уложен Osteon Collagen (1 к 1).

16. Заправляем Collagen Membrane под лоскут.

17. Мобилизация лоскута, швы.

18. Через 15 дней определяется экспонирование тентового винта, без признаков воспаления.

19. Удаление тентового винта.

20, 22. Через 6 месяцев, скелетированная кость, установка имплантатов Dentium в области 44, 45, 46 зубов.

21. Емкость MCT с кровью и аутокостной стружкой, полученной с фрезы Dentium.

23. Мобилизация лоскута, швы.