

АСТАНИН
Константин Михайлович
Профессор, доктор медицинских наук,
хирург-имплантолог, ортопед
г.Пятигорск

Клинический случай

НКР С ПРИМЕНЕНИЕМ OSTEON COLLAGEN В
ОБЛАСТИ ОТСУТСТВУЮЩИХ ЗУБОВ.
УДАЛЕНИЕ. УСТАНОВКА ИМПЛАНТАТОВ DENTIUM.
ЛАЗЕРНАЯ КОРРЕКЦИЯ МЯГКИХ ТКАНЕЙ.

GENOSS

For Patients & Doctors

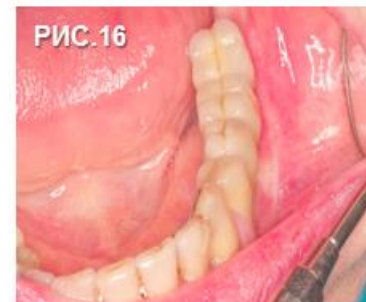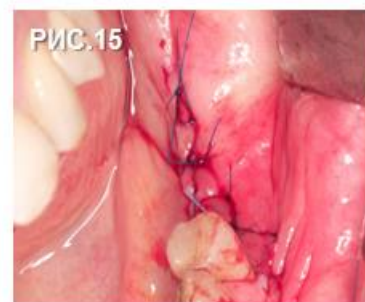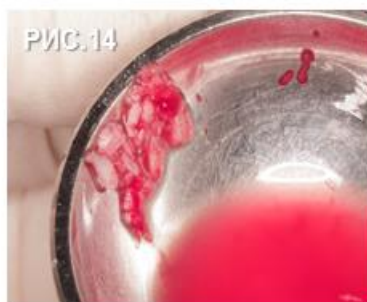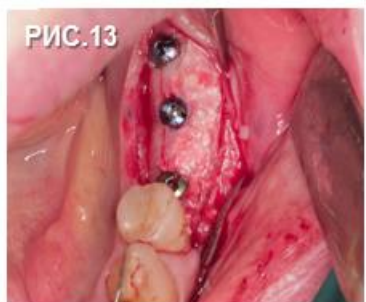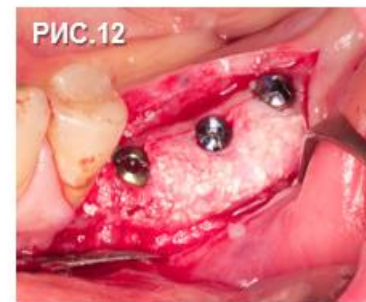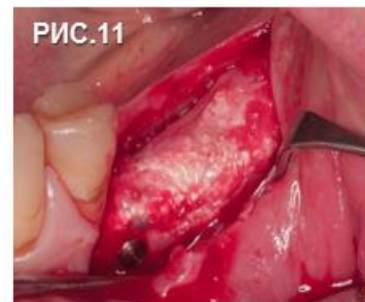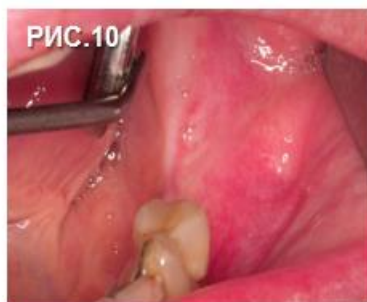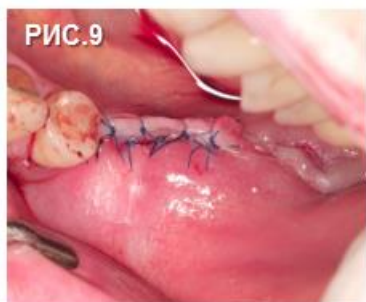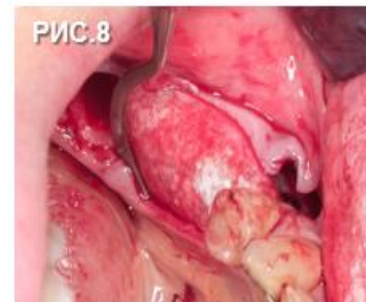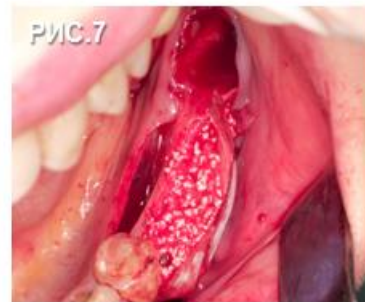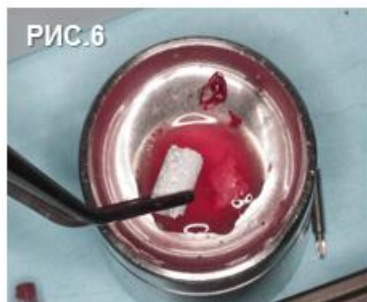
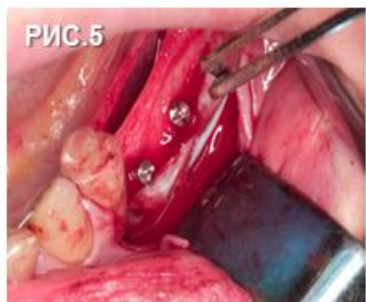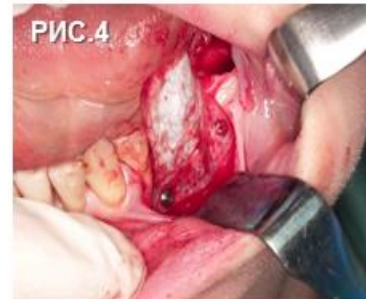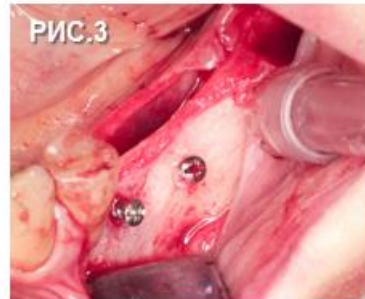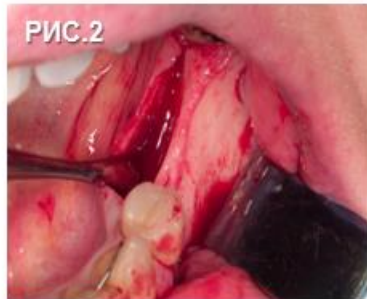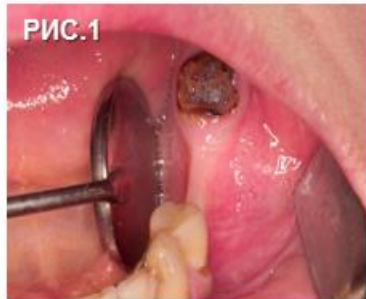Collagen Membrane

OSTEON™ Collagen

OSTEON™ II



Клинический случай



1. Пациентке 27 лет. Зона дефекта.
2. Отслоение слизисто-надкостничного лоскута в области отсутствующих 35 и 36 зубов.
3. Удаление 37 зуба. Установка двух тентовых винтов МСТ.
- 4-5. Комбинированная фиксация «сухой» Collagen Membrane пином и винтом МСТ.
6. Ostein Collagen Genoss с физ. раствором в ёмкости МСТ.
7. НКР, в сформированном кармане Ostein Collagen.
8. Заправляем Collagen Membrane под лоскут.
9. Мобилизация лоскута, швы.
10. Осмотр аугментированного участка через 4,5 месяца.
11. Графт ещё не регенерировал в верхних слоях, но имеет достаточную плотность для установки имплантатов.
- 12-13. Установка имплантатов Dentium. Аутокость полученная во время сверления.
15. Мобилизация лоскута, швы.
16. Протезирование через 4 месяца. На этапе протезирования проведена лазерная коррекция мягких тканей.